

PRÁCTICAS DE OFTALMOLOGÍA AÑO 2021.

1. El alumno debe imprimir este documento
2. De 9,30 a 12 horas o de 15 a 20 los alumnos irán a las consultas de oftalmología (primera planta Norte), a la Guardia o al quirófano de la 3 planta (39,40, 35)
3. Durante la estancia en las consultas de oftalmología los alumnos deberán adquirir unas habilidades de las Unidades que le toque rotar (ver Apéndice 1)

Una vez finalizadas las prácticas deben entregar la hoja de prácticas, en el Instituto Castroviejo, Facultad de Medicina 4 Planta en la Secretaria, pregunten por Victoria Mayenco. Se entregarán antes del día del examen práctico.

ALUMNO

TUTOR DE PRACTICAS

	Unidad	Firma	PRACTICA CLINICA Hora de llegada y firma
Dia 1			
Dia 2			
Dia 3			

APENDICE 1: HABILIDADES TEORICOPRÁCTICAS QUE DEBERAN ADQUIRIR LOS ALUMNOS DE MEDICINA DURANTE LA ROTACIÓN PRÁCTICA

1. PRIMERA PRACTICA: HISTORIA CLINICA Y EXPLORACION OFTALMOLÓGICA

OBJETIVOS: Los alumnos de Medicina deben tener conocimientos de la realización de historia clínica de Oftalmología para ello se pueden basar en el siguiente esquema:

- Motivo de Consulta M.C.,
- Antecedentes personales generales **A.P.G**
Factores de riesgo HTA. Preguntar tratamiento y descartar toma de ARA 2 o α -bloqueantes (**riesgo de Síndrome de Iris flácido intraoperatorio -IFIS**). Si tiene riesgo IFIS, dejarlo escrito. DM. Preguntar si toma ADO y/o insulina. HBP en varones. Descartar toma de α -bloqueantes (**riesgo IFIS**) Fármacos: Amiodarona, cloroquina, b-bloq, **ANTIAGREGANTES, ANTICOAGULANTES, REACCIONES ALÉRGICAS**



MEDICAMENTOSAS (RAM) Preguntar por: IAM/ICC/marcapasos/AC VA, ingresos último año, patología pulmonar (EPOC, asma), insuficiencia renal

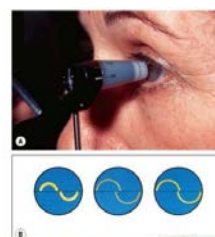
- **A.P.O** (Antecedentes personales oftalmológicos) **Cirugías** previas (indicar siempre que ojo) **Láser** previo (especificar el ojo y el motivo: Retina, OCP, glaucoma...) **Inyecciones intravítreas**. Especificar siempre que ojo, cuantas, cuando fue la última, especificar si es posible si es Eylea, Lucentis o Avastín, y el motivo (DMAE, diabetes, otros). **Corrección óptica**: indicar si es de lejos y/o cerca y si es **usuario habitual de LdC** (lentes de contacto) **Ambliopía** (ojo vago): especificar en qué ojo. Si tuvo ojo vago en la infancia y se trató, especificar "ambliopía en la infancia corregida" **Tratamientos habituales**: preguntar gotas en los ojos y posología
- Exploración oftalmológica Agudeza visual (**AV**) indicar SIEMPRE si es con corrección (**cc**) o sin corrección (**sc**) (con gafas o sin gafas). Tomar AV con agujero estenoico (**cae**). Ejemplo:

AV ↗ OD: 0,8 cae NM (no mejora)
cc ↘ OI: MM (movimiento manos) cae CD 1m (cuenta dedos a 1 metro)

- **PIO** (presión intraocular). Durante el periodo COVID el residente se informara como se toma la tensión con el tonómetro de Perkins. Para ello hay que **poner FluoTest®** (Fluoresceína con anestesia, bote blanco mate con tapón amarillo). En caso de tomar tratamiento antiglaucomatoso, indicar **TUA** (tiempo de última administración), es decir el tiempo que hace que se ha echado la última gota.
- **BMC** (biomicroscopía). Examen con lámpara de hendidura
- **FO** (examen de fondo de ojo). El residente o el adjunto especificará si hay que dilatar la pupila para examinar fondo de ojo. Si es así, instilar una gota de TROPICAMIDA (bote blanco mate tapón rojo). La FENILEFRINA solo se usa en determinados casos, descartar patología cardiaca.

2. GLAUCOMA

- Los alumnos de Medicina deben tener conocimientos de la exploración del paciente con glaucoma, herramientas diagnósticas que se utilizan en glaucoma y tratamientos médico-quirúrgicos más frecuentes.



El cono del GAT está dotado de un doble prisma que convierte el área circular de aplicación corneal en dos semicírculos. Los prismas están ajustados de tal manera que los márgenes internos de los semicírculos coinciden cuando se aplanan 3,06 mm de diámetro de la córnea.

Jordi M. 2014. TONOMETRÍA. Diagnóstico Integrado. Capítulo 9.1. web: http://www.oftalmologia.com/esp/oftalmologia/documentos/Cae_09-01_Tonometria.pdf

- Al final de la rotación deben tener nociones de:
 - Exploración con **lámpara de hendidura**
 - Criterios **diagnósticos de glaucoma**: límites normales de presión intraocular.
 - Conocer los diferentes tonómetros posibles: ORA, iCare y GAT
 - Identificar en una **retinografía una papila glaucomatosa**
 - Tener nociones de campo visual: **utilidad, cómo se realiza, identificar escotomas** en la impresión
 - Tener nociones de pruebas estructurales: **OCT, GDx, HRT**
 - Tipos de glaucoma más frecuentes
 - Tratamientos **médicos**
 - Intervenciones **quirúrgicas**. Indicaciones y procedimientos más habituales
 - Técnicas **láser: aplicación clínica**

3. SUPERFICIE E INFLAMACIÓN OCULAR

- Objetivos
 - Distinguir las estructuras del segmento anterior en la lámpara de hendidura (conocer la proyección del haz de luz para ver córnea, iris y cristalino). (**Mirar a través de la lámpara de hendidura**)
 - Recordar la forma de la córnea. Astigmatismo corneal. Grosor
 - Distinguir la diferencia entre **hiperemia conjuntival e hiperemia limbar** y en que procesos aparece cada una de ellas
 - **Tinciones de la córnea** y sus indicaciones en especial la tinción con fluoresceína (la más usada).
 - Explorar el epitelio corneal y conjuntival. **Ver la película lagrimal**
 - Tomar la PIO
 - **¿Qué es el Tyndall?**. ¿Para que no es útil?. ¿Cuándo lo buscamos?. Gradación del Tyndall
 - Utilidades básicas de un **topógrafo corneal** (ver alguna imagen)
 - Utilidades de un **microscopio endotelial** (ver imágenes)
 - Opcional: Ver alguna imagen de un OCT corneal y biomicroscopio ultrasónico

4. RETINA

• Objetivos:

- Conocer el empleo del oftalmoscopio indirecto (Schepens) simultáneo y el uso de indentación transescleral para valoración de la retina periférica.
- Diferentes modos de adquisición de OCT macular y las estructuras que cada uno potencia: modo EDI, segmentación.
- Adquisición e interpretación de angiografía: fluoresceínica y con verde de indocianina. Diferencias entre ambas.
- Fundamentos de ecografía ocular
- Conocer las estrategias de tratamiento en degeneración macular exudativa asociada a la edad
- Conocer el diagnóstico de retinopatía diabética y las oclusiones vasculares retinianas, la retinopatía de la prematuridad (criterios de tratamiento), tumores de retina (manejo), distrofias retinianas más frecuentes, coroidopatía serosa central, patología retiniana quirúrgica.
- Conocer Tratamientos como las inyecciones intravítreas (tipos de fármacos), tratamientos láser Argón, terapia fotodinámica, vitrectomía, procedimientos esclerales

5. ORBITA Y OCULOPLASTIA

- **Objetivos:** Desde el punto de vista teórico, además de los conocimientos sobre anatomía y fisiología, el estudiante aspirará a identificar y explorar, junto con el personal del departamento, las siguientes patologías:
 - Patología de la órbita: Infecciones periorbitarias (celulitis preseptal u orbitaria). Signos y síntomas de gravedad. Tumores orbitarios (si los hubiera). Orbitopatía tiroidea (enfermedad de Graves). En el caso de que el estudiante tuviera el día de prácticas un martes. Dado que, por frecuencia, la patología orbitaria es menos abundante en la consulta, intentar cubrir al menos una de las tres patologías.
 - Patología de los párpados: Ectropión. Tipos de ectropión. Explorar un ectropión senil. DD entropión. Ptosis palpebral. Saber cómo orientar la

etiología de la ptosis. Explorar. Lesiones palpebrales más frecuentes: Orzuelo y chalazión. Lesiones benignas (verrugas vulgares, quiste de inclusión, xantelasmas).Cómo explorar una lesión potencialmente maligna (basocelular vs epidermoide).

- Patología de la vía lagrimal
Obstrucción de vía lagrimal. Exploración junto con el médico, intentar identificar el nivel de la obstrucción. Infecciones del aparato lagrimal (dacrioadenitis vs dacriocistitis).
- Patología traumática. Dado que es menos frecuente, intentar explorar algún traumatismo, sobre todo laceraciones periorbitales. En el caso de que no hubiera ningún paciente, intentar tener una idea del manejo a través de un paciente postoperado.
- Ver un TAC orbitario (identificar lo normal).
- Explorar párpados y órbita (rebordes orbitarios, laxitud palpebral, etc.)
- Si se pudiera, intentar exploración vía lagrimal con siringación.

6. MOTILIDAD OCULAR Y OFTALMOLOGIA INFANTIL

- **OBJETIVOS:**

- Conocer forma y escalas de medida de la agudeza visual en edad preverbal, infantil y adultos.
- Frontofocómetro como se miden los cristales de una gafa.
- Cristales de corrección de Miopía Hipermetropía y astigmatismo.
- Como se gradúa a un niño y un adulto.
- Que es la ambliopía su diagnóstico diferencial y como se trata.
- Evaluación de la visión binocular mediante test de Worth y test de estereopsis.
- Como se explora un estrabismo: Hirschberg, Cover-test ducciones y versiones.
- Exploración del estrabismo mediante prismas.
- Distinguir una Endotropía y una Exotropía.
- Exploración de una Diplopía con cristal rojo y pantalla de Hess
- Eventualmente evaluación de Anisocorias y Leucocorias

7. NEUROFTALMOLOGIA

- **OBJETIVOS:**

- El objetivo principal es el conocimiento de la patología y semiología neurooftalmológica más frecuente así como las técnicas diagnósticas utilizadas.
- Estudio de las principales neuropatías ópticas tanto en niños como en adultos
 - Niños: idiopáticas y postvacunación
 - Adultos: idiopáticas, esclerosis múltiple e infecciosas-inmunológicas
- Estudio de las neuropatías ópticas anteriores arteríticas y no arteríticas
- Estudio de la semiología de la patología neurooftalmológica
- Estudio de la función pupilar: la exploración de la motilidad ocular intrínseca con especial conocimiento del defecto pupilar aferente.
- Estudio del campo visual mediante la campimetría por confrontación y los diferentes campímetros utilizados en la práctica diaria.
- Estudio del síndrome de Charles Bonnet: alucinaciones visuales en pacientes con deterioro de la visión y estatus cognitivo conservado. El estudio de este síndrome se basa en su incremento evidente en la población de nuestro medio.
- Estudio de la pérdida visual no orgánica con especial atención en el conocimiento de las diferentes técnicas ambulatorias para el diagnóstico de esta patología.

8. QUIRÓFANO DE OFTALMOLOGÍA (SE PUEDE REALIZAR EN HORARIO DE MAÑANA O TARDE)

• OBJETIVOS

- Observar diferentes procedimientos quirúrgicos oftalmológicos. En función de los partes del día, podrán observar una cirugía de catarata, de glaucoma, cornea, retina, orbita, oculoplastia o de estrabismo.
- Observar:
 - Los tipos de anestesia empleados
 - Las precauciones de esterilidad que se toman así como se prepara el campo quirúrgico.

- El instrumental quirúrgico
 - El tipo de suturas
- Poder describir a grandes rasgos el procedimiento quirúrgico realizado
- Como se coloca el apósito compresivo
- Tratamientos postoperatorios

9. GUARDIA DE OFTALMOLOGIA.

Pueden ser en horario de mañana o tarde el día asignado para el grupo de prácticas. Como máximo pueden ir dos a 3 a la vez. En el periodo que no hay asignadas practicas y en fines de semana y festivos se puede asistir bajo solicitud al departamento.

• OBJETIVOS:

- Realizar una correcta anamnesis.
- Enfocar el diagnostico diferencial del Ojo rojo en la urgencia.
- Distinguir entre los tipos conjuntivitis más frecuentes: alérgica, vírica y bacteriana; características típicas de cada una y tratamiento de cada una de ellas.
- Diagnóstico clínico de glaucoma agudo, características, tipos, tratamientos.
- Hiposfagma: causas, exploración biomicroscopica y recomendaciones
- Diagnostico y tratamiento de cuerpo extraño y de la erosión corneal. Aprender a evertir el párpado superior. **Retirada de cuerpos extraños Aprender a realizar un vendaje ocular**
- Exploración meticulosa de los traumatismos orbitarios: AV, pupilas, MOES, palpación de rebordes óseos, sensibilidad V PC, BMC(iritis traumática,desgarro iris,ciclodialisis, hipema), FO(rotura coroidea, edema de Berlin, desgarros, ciclodialisis) , Rx placa de Waters, cuando pedir TAC orbitario
- Desprendimiento de retina: características clínicas y conocer como explora el oftalmólogo el fondo del ojo.
- Que es el Hemovítreo: causas, exploración, diagnóstico clínico y tratamiento.
- Hemorragia macular o Membrana neovascular : síntomas, exploración, diagnostico diferencial.
- Perforación ocular: anamnesis, diagnostico, seidel, antibiótico a pautar, tratamiento y pronóstico.

- Aprender a suturar o como suturar heridas palpebrales: que sutura utilizar en cada caso, heridas con laceración canalicular necesitan BIKA.
- Pérdida transitoria de visión: que hay que realizar exploración, analítica, que sospechar posibles causas?
- Diagnóstico diferencial de edema de papila unilateral y bilateral: papiledema, hipertensión maligna, NOIA-A, NOIA-NA, intoxicación metanol, HTIC, pseudotumor cerebro, fármacos.